

Einzeitige endoluminale Radiofrequenzbehandlung von mehreren insuffizienten Stammvenen

Fallbericht

M. Kendler, J. Maschke, I. Pönitzsch, J. C. Simon, T. Wetzig

Klinik für Dermatologie, Venerologie und Allergologie (Direktor: Prof. Dr. med. J. C. Simon),
Universitätsklinikum Leipzig AöR, Leipzig

Schlüsselwörter

Radiofrequenzablation, Varizen

Zusammenfassung

Die Therapie von Varizen und der chronisch-venösen Insuffizienz ist multimodal. Neben der Kompressionstherapie und der systemischen medikamentösen Therapie gehören die Möglichkeiten der refluxausschaltenden invasiven Behandlungen der Varikose dazu. Wir berichten über einen Patienten, bei dem in einem einzeitigen, ambulanten Vorgehen drei insuffiziente Stammvenen mittels endovenöser Radiofrequenzablation (ClosureFAST®) behandelt wurden.

Phlebologie 2008; 37: 130–133

Keywords

Endovenous radiofrequency ablation, varicose veins

Summary

The therapy of chronic venous insufficiency is multimodal. Along compression and systemic drug treatment, there are invasive approaches for elimination of reflux for the treatment of varicosity available. We report from a patient with three incompetent saphenous veins that we treated in an outpatient setting with endovenous radiofrequency ablation (ClosureFAST®).

Single treatment by endovenous radiofrequency of multiple incompetent saphenous veins

Case report

Mots clés

Ablation à hautes fréquences, varices

Résumé

La thérapie pour insuffisance veineuse chronique est multimodale. À côté de la thérapie de compression et de la thérapie médicamenteuse systémique il existe d'autres approches pour l'élimination de reflux. Nous nous basons sur un patient chez qui trois veines incompetentes de la saphène ont été traitées par le biais d'une intervention ex-corporis à l'aide d'une ablation endovéneuse à hautes fréquences (ClosureFAST®).

Ont été traitées avec ablation à hautes fréquences veines incompetentes de la saphène

Description d'un cas

Erkrankungen der Venen gehören in Deutschland zu den häufigsten Krankheitsbildern (12). Die Behandlung der Varikose zielt auf eine

- Ausschaltung von Rezirkulationskreisläufen und
- Aufhebung der pathologischen Refluxe.

Dieses Therapieziel kann neben konservativen Therapieoptionen (Kompression), durch ein klassisches operatives Vorgehen (Krossektomie, Saphenektomie, Perforansligatur, Phlebektomie) (7, 3) erreicht werden. Neue therapeutische Optionen sind minimal invasive endoluminale Verfahren wie

- Ultraschall-kontrollierte Schaumverödung (5),
- endovenöse Lasertherapie (9, 10) oder
- endovenöse Radiofrequenzablation (2).

Wir berichten über einen Patienten, bei dem in einem einzeitigen Vorgehen drei insuffiziente Stammvenen (rechts: Vena saphena

parva, links Vena saphena magna und parva) mittels endovenöser Radiofrequenzablation (ClosureFAST®) ambulant behandelt wurden. In der deutschsprachigen Literatur finden sich hierüber kaum Berichte.

Diagnose

Ein 63-jähriger Mann (Body-mass-Index 26 kg/m²) mit seit ca. acht Jahren bekannten Varizen an beiden Unterschenkeln stellt sich in der phlebologischen Sprechstunde vor. Im Bereich des rechten dorsalen Unterschenkels sowie am dorsalen und medialen Unterschenkel links zeigen sich Seitenastvarizen. Im Knöchelbereich beidseits ist eine geringgradige Schwellung mit einer Corona phlebectatica paraplantaris sichtbar.

In der Farbduplex-Sonographie (SonoSite Titan®) zeigt sich beim stehenden Patienten (1) nach Loslassen der manuellen

Fußkompression ein verlängerter epifaszialer Reflux (> 500 ms) im Bereich der Vena saphena parva (VSP) rechts vom distalen Oberschenkel (über eine insuffiziente femoro-popliteale Vene) bis Mitte Wade (Abb 1a). Ebenso ist ein verlängerter Reflux nach Loslassen der Wadenkompression im Bereich der Vena saphena magna (VSM) links von der Krosse bis Mitte medialer Unterschenkel sowie im Bereich der Vena saphena parva links von der Krosse bis Mitte Wade nachweisbar. Das tiefe Venensystem ist in allen drei Etagen klappensuffizient (Reflux < 1000 ms) und komprimierbar. Der ABI (Ankle-brachial-Index) beträgt rechts 1,1 und links 0,9. Insgesamt zeigt sich

- rechts eine Stammvarikose der VSP nach Hach II mit femoro-poplitealer Mündung und abhängiger Seitenastvarikose,
- links eine Stammvarikose der VSM nach Hach III und VSP nach Hach II mit abhängiger Seitenastvarikose.

- Beidseits C3 nach der CEAP-Klassifikation.
- Kein Anhalt für periphere arterielle Verschlusskrankheit der unteren Extremitäten sowie für eine Leitveneninsuffizienz.

Therapie, Verlauf

Aufgrund der insuffizienten Stammvenen, verbunden mit Seitenastvarikose, zunehmender Beschwerdesymptomatik (Knöchelschwellung, Zustand nach Erysipel) und dem Wunsch des Patienten eines einzeitigen operativen Eingriffs, entschlossen wir uns, ein endoluminales Verfahren mittels Radiofrequenzablation (RFA) ambulant in Lokalanästhesie durchzuführen.

Dabei erfolgt nach sonographischer Markierung der Insuffizienzstrecken (Abb. 2a-c) zunächst die Punktion der rechten VSP am distalen Insuffizienzpunkt mit Anlage einer Schleuse und Verschieben des segmental heizbaren 7F Katheters (Closure-FAST® Katheter, Länge 100 cm, Medical Technologies Inc., San Jose, Calif) unter Ultraschallkontrolle bis ca. 2 cm vor die Mündungsregion. Im Anschluss werden 350 ml Tumeszenzanästhesie-Lösung (0,037%) nach Schneider-Affeld und Friedrich (so genannte Hamburger-Lösung) (15) Ultraschallkontrolliert entlang der zu behandelnden Strecke und um die Seitenäste verabreicht. Danach erfolgt der Rückzug des Katheters in mehreren Behandlungszyklen. Im Folgenden wird am linken Unterschenkel die insuffiziente VSP und nach Umlagerung die linke VSM unter der genannten Vorgehensweise behandelt. Insuffiziente Seitenäste werden exhairiert.

Die „Schnitt-Naht“-Zeit beträgt 89 Minuten, die „pullback time“ des 7F-Katheters kann mit 5 Minuten und 20 Sekunden angegeben werden. Nach der Operation wird beidseits ein Kompressionsstrumpf (CCL II, A-G) angezogen und Fraxiparin 0,3 subkutan für 10 Tage verabreicht. 24 Stunden später erfolgt die erste postoperative Kontrolle.

Dabei zeigt sich ein geringes Hämatom im Bereich der Phlebektomiestellen und geringe Schmerzen werden (VAS 1; Bereich 0–10) angegeben. In der farbduplexsono-

graphischen Untersuchung ist ein kompletter Verschluss (kein Fluss oder Reflux darstellbar) der behandelten Venenabschnitte nachweisbar.

In der postoperativen Kontrolle sechs Wochen später (Abb. 2d-f) zeigt sich eine abgeheilte untere Extremität, keine Schmerzen (VAS 0) sowie farbduplexsonographisch ein kompletter Verschluss (kein Fluss oder Reflux darstellbar) der behandelten Venenabschnitte (Abb. 2b). Eine weitere Kontrolle ist sechs Monate postoperativ geplant.

Diskussion

Die Therapie von Varizen und der chronisch-venösen Insuffizienz ist multimodal. Neben der Kompressionstherapie und der systemischen medikamentösen Therapie gehören die Möglichkeiten der refluxausschaltenden invasiven Behandlungen der

Varikose. Hierzu zählen die Verödungsbehandlung, die klassische operative Sanierung und in den letzten Jahren zunehmend die interventionell endovenösen Verfahren. Dabei werden weder Krossenäste ligiert, noch insuffiziente Stammvenen entfernt. Ziel der thermal ablatierenden endovenösen Verfahren ist es, über endoluminale Wärmeabgabe eine Schrumpfung mit nachfolgender Thrombosierung und damit Verschluss des behandelten Gefäßes zu erreichen und damit den Rezirkulationskreislauf zu beenden. Zu den thermisch endovenösen Verfahren gehören neben der endovenösen Lasertherapie (ELT) (8) die Radiofrequenzablation (RFA) (4).

Wir berichten über einen Patienten, bei dem mehrere Stammvenen mit dem neuen Radiofrequenzkatheter Closure-FAST® therapiert wurden. Der Venenzugang erfolgte einmal über Punktion und zweimal über eine Venensectio. In Seldinger-Technik wird schließlich der 7F-Katheter (in 100 cm oder 60 cm Länge) unter Ultraschallkontrolle po-

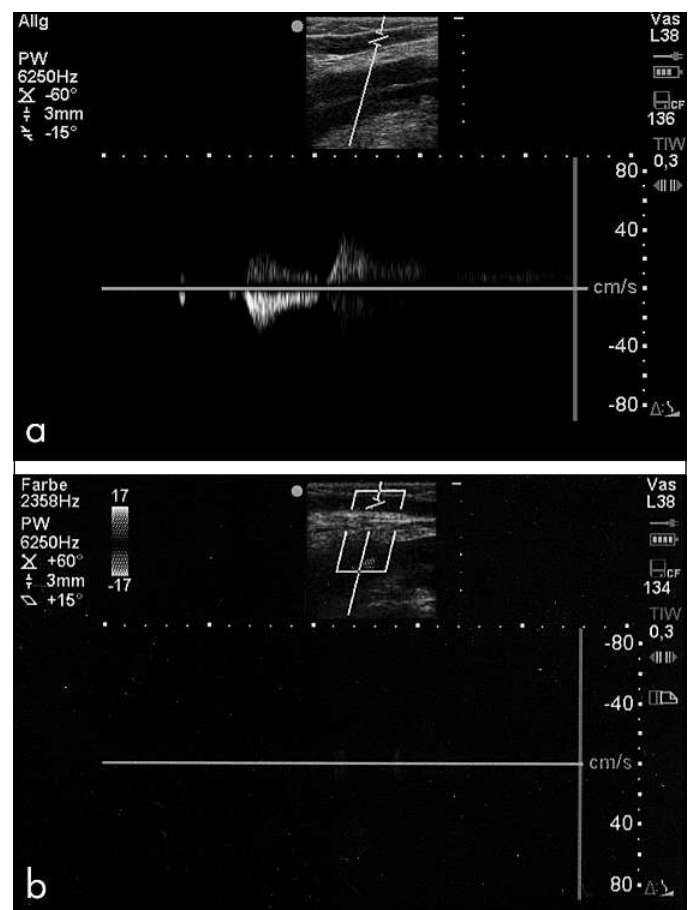


Abb. 1
Dopplersonographische Darstellung der rechten Vena saphena parva **a)** präoperativ; **b)** sechs Wochen postoperativ

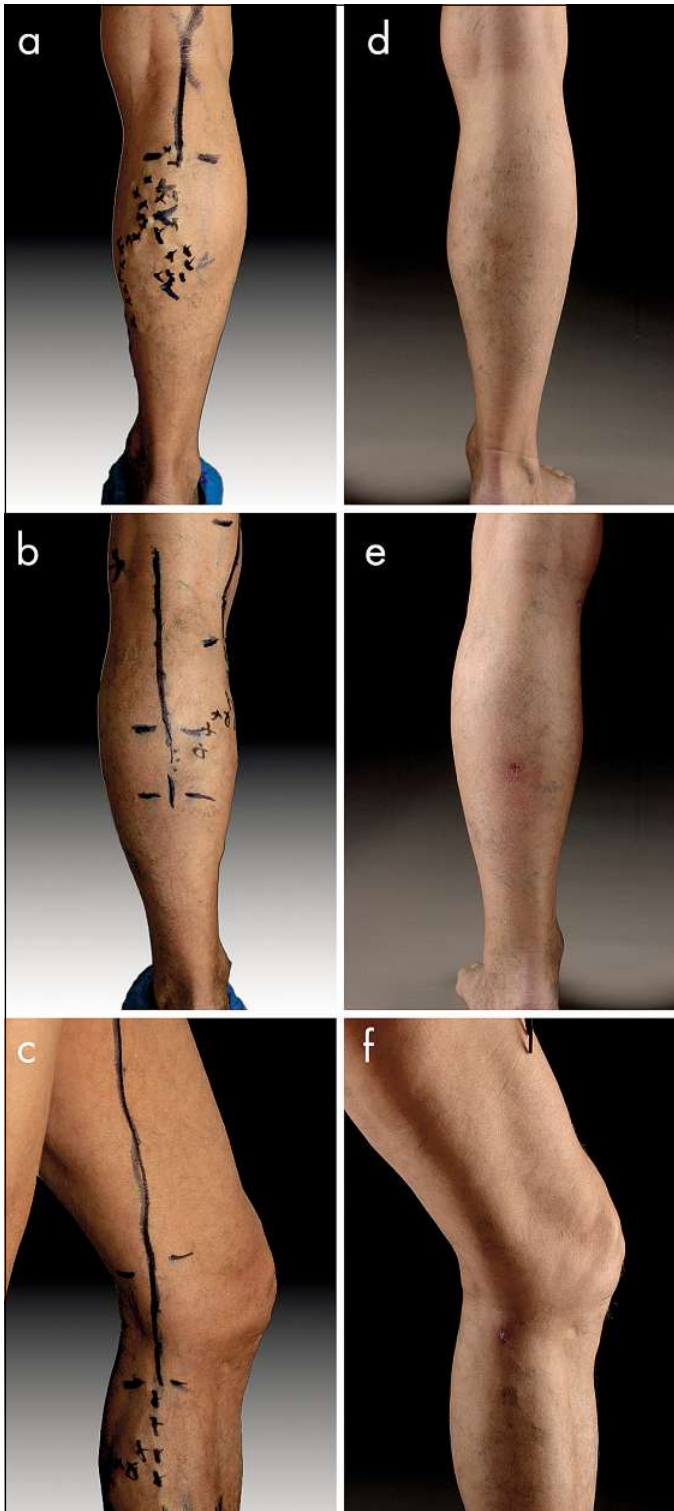


Abb. 2
Patient K.
a-c) präoperative Markierung insuffizienter Stammvenen und variköser Seitenäste
d-f) Ergebnis sechs Wochen postoperativ

sitioniert (distal der Einmündung der V. epigastrica superficialis bzw. 2 cm vor dem saphenopoplitealen Übergang). Die Katheterspitze besteht aus einem 7 cm langen Heizelement. Der Katheter ist mit einem

gleitenden Material überzogen und wird mit einem Handstück, das mit einem Kabel zum Generator (VNUS RFGPlus®) in Verbindung steht, bedient.

Das Heizelement wird auf 120 °C während eines 20 Sekunden dauernden Behandlungszyklus eingestellt und über ein rückkoppelndes Thermoelement vom Generator kontrolliert. In der Krosse region werden zwei Behandlungszyklen durchgeführt, um die nötige Dosis von 80 J/cm (17) zu erhalten. Das Kathetersystem wird dann nach 20 Sekunden 6,5 cm zurückgezogen.

Eine erste Anwendungsbeobachtung mit dem ClosureFAST®-Katheter an der V. saphena magna konnte sechs Monate postoperativ eine Verschlussrate von 99,6% (n = 62) zeigen (11). Bei 6,4% traten Ecchymosen, bei 3,2% Parästhesien und bei 2% Hyperpigmentierungen auf. In keinem Fall gab es eine schwerwiegende Komplikation (z. B. Verbrennung, tiefe Beinvenenthrombose, Lungenembolie).

Bei unserem Patienten traten in der gleichzeitigen Behandlung von drei Stammvenen weder starke Schmerzen noch schwere Komplikationen auf, lediglich zeigten sich geringe Hämatome an den Phlebektomiestellen. Der Mann konnte am ersten postoperativen Tag seine gewohnte körperliche Aktivität aufnehmen und war völlig mobil.

Die EVOLVeS- Studie, in der Krossektomie und Stripping mit dem herkömmlichen Closure-Verfahren verglichen wurden, zeigte, dass das Auftreten eines klinischen Rezidives zwei Jahre postoperativ mit 14,3% tendenziell geringer ist, als mit 20,9% in der klassisch chirurgisch behandelten Gruppe (6, 14). Zu Beginn wurden bei der RFA-Anwendung Hautverbrennungen beobachtet. Durch technische Verbesserung und vor allem durch die Anwendung der Tumescenzlokalanästhesie trat dieses Problem nicht mehr auf. Des Weiteren zeigten sich signifikante Unterschiede bezüglich der Lebensqualität und der Rekonvaleszenz zugunsten der RFA. Auch bei unseren Patienten wurde die Tumescenzlokalanästhesie (13) angewendet. Hautverbrennungen traten keine auf.

Durch die kontrollierte 20 Sekunden dauernde endoluminale Erhitzung auf 120 °C und dem intervallbezogenen Rückzug des Katheters können geschwindigkeitsabhängige Dosischwankungen, wie sie bei ELT (ca. 1000°C) mit Gefäßperforation auftreten können (16), vermieden wer-

den. Als Folge der kontrollierten Energieabgabe und der Verwendung einer Tumesenz-Lösung wird der perivenöse Schaden gering gehalten.

Gegenüber dem herkömmlichen RFA-Katheter konnte mit dem neuen RFA-Katheter eine Beschleunigung der Rückziehzeit erreicht werden. Bei unserem Patienten behandelten wir die drei Stammvenen in ca. fünf Minuten.

Limitationen

Die Nachteile der RFA sind die hohen Einkaufskosten des Katheters (mit Elektrode ca. 500 Euro pro Patient), die einmaligen Anschaffungskosten des Radiowellengenerators sowie eine gewisse Lernkurve der Handhabung von minimal-invasiven Methoden und der intraoperativen Umgang mit dem Ultraschall. Zurzeit fehlen zu dem ClosureFAST-Verfahren Langzeitergebnisse und prospektive Vergleichsstudien.

Schlussfolgerung

Der Fallbericht zeigt, dass die Radiofrequenzablation ein effektiv minimal invasives und komplikationsarmes Verfahren zur Therapie von insuffizienten Stammvenen darstellt. Des Weiteren zeigt dieser Fall, dass – entgegen der üblichen Praxis – mehrere Stammvenen gleichzeitig behandelt werden können. Jedoch werden erst Langzeitergebnisse zeigen, ob das ClosureFAST-Verfahren eine sichere Therapieoption mit hoher Erfolgsrate darstellt.

Die ideale Behandlung von varikösen Venen sollte sicher in der Anwendung, komplikationsarm und vor allem effizient in der Ausschaltung von Insuffizienzpunkten sein.

Neben einem guten kosmetischen Ergebnis sollte die rasche Rückkehr zu den Alltagsaktivitäten (Arbeitsfähigkeit) erreicht werden. Weitere prospektiv randomisierte klinische Studien mit vergleichbarem Varizenbefund und Behandlung mit Radiofrequenzablation im Vergleich zur endovenösen Lasertherapie, (Schaum-)Sklerotherapie und weiteren invasiven Methoden, die Nebenwirkungen, Lebensqualität und Langzeitwirkung berücksichtigen, sind wünschenswert.

Interessenkonflikt

Die Autoren erklären, dass kein Interessenkonflikt im Sinne der Richtlinien des International Committee of Medical Journal Editors besteht.

Literatur

- Coleridge-Smith P, Labropoulos N, Partsch H, Myers K, Nicolaidis A, Cavezzi A. Duplex-Ultraschalluntersuchung der Venen der unteren Extremitäten bei chronischer Veneninsuffizienz. *Phlebologie* 2006; 35: 256–263.
- Goldmann MP. Closure of the greater saphenous vein with endoluminal radiofrequency thermal heating of the vein wall in combination with ambulatory phlebectomy: preliminary 6-month follow-up. *Dermatol Surg* 2000; 26: 452–456.
- Hach W. Venenchirurgie. Leitfaden für Gefäßchirurgen, Angiologen, Dermatologen und Phlebologen. Stuttgart: Schattauer 2005.
- Hinchliffe RJ, Ubhi J, Beech A, Ellison J, Braithwaite BD. A prospective randomised controlled trial of VNUS closure versus surgery for the treatment of recurrent long saphenous varicose veins. *Eur J Vasc Endovasc Surg*. 2006; 31: 212–218.
- Kendler M, Wetzig T, Simon JC. Foam sclerotherapy – a possible option in therapy of varicose veins. *J Dtsch Dermatol Ges* 2007; 5: 648–654.
- Lurie F, Creton D, Eklof B, Kabnick LS, Kistner RL, Pichot O, Sessa C, Schuller-Petrovic S. Prospective randomised study of endovenous radiofrequency obliteration (closure) versus ligation and vein stripping (EVOLVEs): two-year follow-up. *Eur J Vasc Endovasc Surg*. 2005; 29: 67–73.
- May R. Chirurgie der Bein- und Beckenvenen. Stuttgart: Thieme 1974.
- Min RJ, Khilnani N, Zimmet SE, Forrestal MD. Endovenous laser treatment of the incompetent greater saphenous vein. *J Vasc Interv Radiol* 2001; 14: 991–996.
- Pannier F, Rabe E. Endovenöse Lasertherapie mit dem 980-nm-Diodenlaser bei Ulcus cruris venosum. *Phlebologie* 2007; 36: 179–185.
- Proebstle TM, Lehr HA, Kargl A, Espinola-Klein C, Rother W, Bethge S, Knop J. Endovenous treatment of the greater saphenous vein with a 940 nm diode-laser: thrombotic occlusion after endoluminal thermal damage by laser-generated steam bubbles. *J Vasc Surg* 2002; 35: 729–736.
- Proebstle TM, Vago B, Alm J, Göckeritz O, Lebard C, Pichot O; Closure Fast Clinical Study Group. Treatment of the incompetent great saphenous vein by endovenous radiofrequency powered segmental thermal ablation: First clinical experience. *J Vasc Surg* 2008; 47: 151–156.
- Rabe E, Pannier-Fischer F, Bromen K, Schuldt K, Stang A et al. Bonner Venenstudie der Deutschen Gesellschaft für Phlebologie. Epidemiologische Untersuchung zur Frage der Häufigkeit und Ausprägung von chronischen Venenkrankheiten in der städtischen und ländlichen Wohnbevölkerung. *Phlebologie* 2003; 32: 1–14.
- Rogalski Ch, Paasch U, Pönitzsch I, Haustein UF, Sticherling M, Eichhorn K. Operative Therapie von Stamm- und Seitenastvarizen in Tumesenzlokalanästhesie. *Phlebologie* 2002; 31: 73–76.
- Rudolf K, Ruffert H, Wehner M, Wetzig T, Eichhorn K, Olthoff D. Tumesenzlokalanästhesie bei dermatologischen Eingriffen. *Anaesthesist* 2007; 56: 785–789.
- Sattler G, Sommer B, Hanke CW. Lehrbuch der Liposuktion. Stuttgart: Thieme 2003.
- Schmedt CG, Sroka R, Steckmeier S, Meissner OA, Babaryka G, Hunger K, Ruppert V, Sadeghi-Azandaryani M, Steckmeier BM. Investigation on radiofrequency and laser (980 nm) effects after endoluminal treatment of saphenous vein insufficiency in an ex-vivo model. *Eur J Vasc Endovasc Surg* 2006; 32: 318–325.
- Timperman PE. Prospective evaluation of higher energy great saphenous vein endovenous laser treatment. *J Vasc Interv Radiol*. 2005; 16: 791–794.

Korrespondenzadresse:

Dr. M. Kendler
Klinik für Dermatologie, Venerologie und Allergologie
Universitätsklinikum Leipzig, AöR
Ph.-Rosenthal-Straße 23–25, 04103 Leipzig
Tel. 03 41/9 71 86 00
Fax 03 41/9 71 86 09
E-Mail: michael.kendler@medizin.uni-leipzig.de