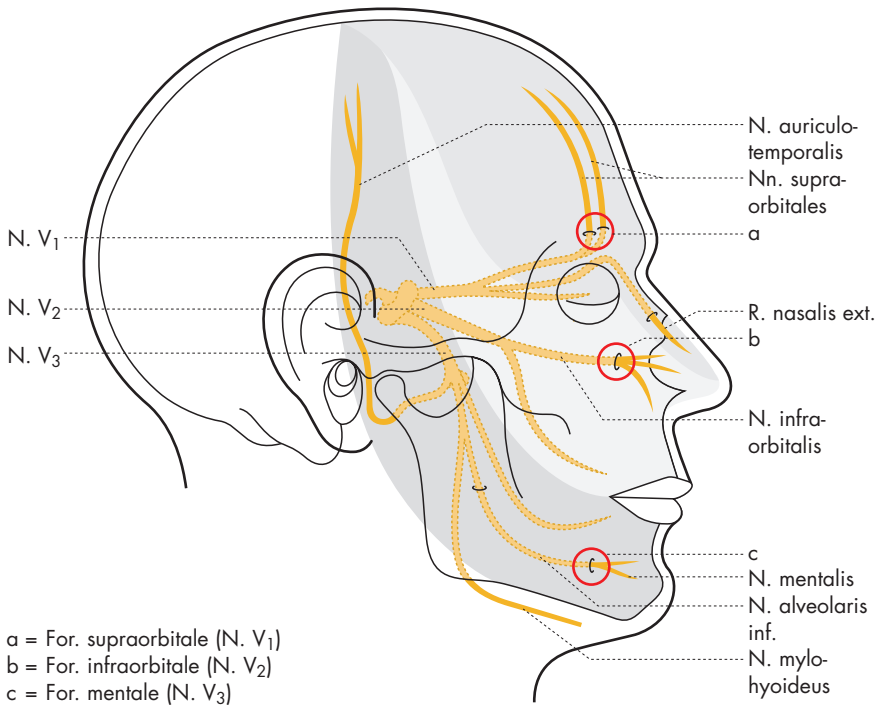

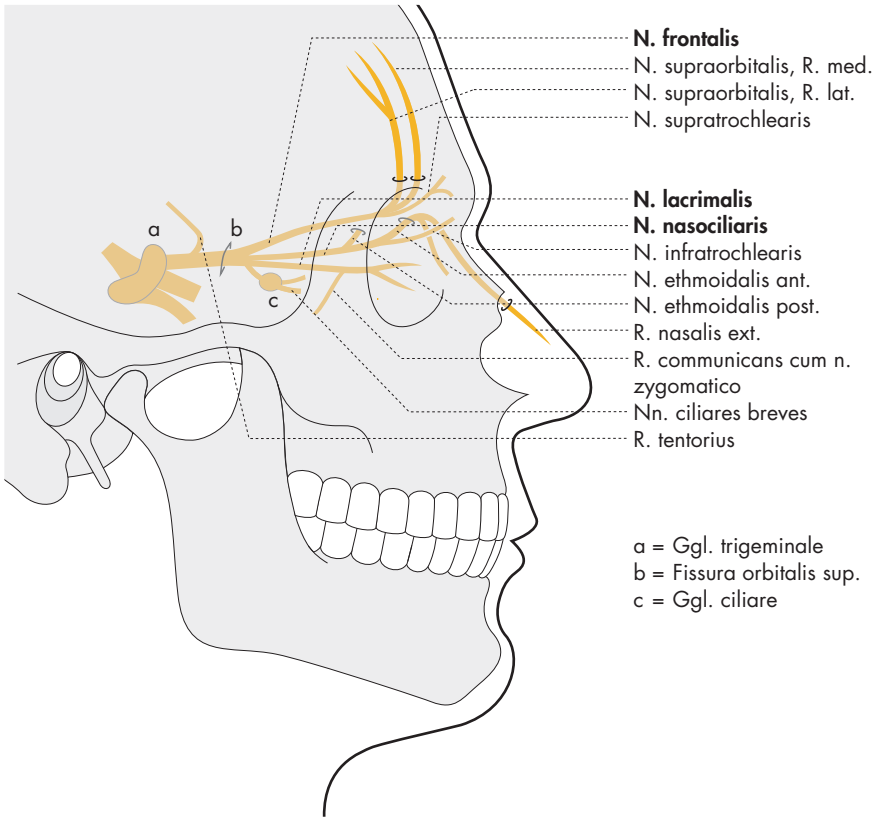
a = For. supraorbitale (N. V₁)
 b = For. infraorbitale (N. V₂)
 c = For. mentale (N. V₃)

N. trigeminus (N. V)

Übersicht über die drei Hauptäste des Trigemini und ihre Versorgungsgebiete (unterschiedlich grau markiert). Die drei Druckpunkte sind durch einen roten Kreis gekennzeichnet.

Dreigliederung des N. trigeminus (N. V) mit topographisch zugeordneten Ganglien

Äste	nach außen	Mitte	nach innen	Duraäste	Ganglien	Forr.
N. ophthalmicus (N. V ₁)	N. frontalis (Stirnhaut, Nase)	N. nasociliaris (Auge, Nasenschleimhaut)	N. lacrimalis (Tränendrüse, Conjunctiva)	R. tentorii (Dura, Tentorium)	Ggl. ciliare	Fissura orbitalis sup.
N. maxillaris (N. V ₂)	N. zygomaticus (Gesichtshaut)	N. infra-orbitalis (Oberkieferzähne etc.)	Nn. pterygopalatini (Nase, Gaumen)	R. meningeus medius (Dura)	Ggl. pterygopalatinum	For. rotundum
N. mandibularis (N. V ₃)	N. auriculo-temporalis (Schläfenhaut)	N. alveolaris inf. (Unterkieferzähne etc.)	N. lingualis (Zunge)	R. meningeus (Dura)	Ggl. oticum, Ggl. submandibulare	For. ovale



a = Ggl. trigeminale
 b = Fissura orbitalis sup.
 c = Ggl. ciliare

N. trigeminus: N. ophthalmicus (N. V₁) 68–73, 75

Der N. ophthalmicus zieht durch die Fissura orbitalis sup. zu Orbita, Stirnhaut und Nase.

N. ophthalmicus

- R. tentorius (zur Dura)

N. frontalis

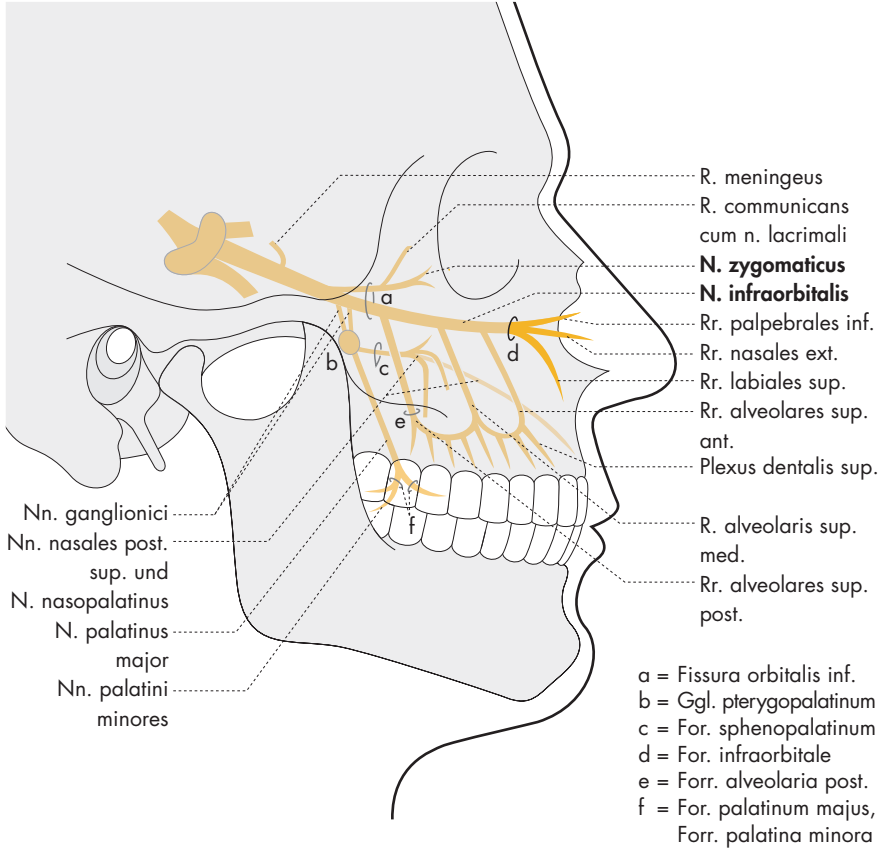
- N. supraorbitalis, R. med. (durch Incisura frontalis zur Stirnhaut)
- N. supraorbitalis, R. lat. (durch Incisura supraorbitalis zur Stirnhaut)
- N. supratrochlearis (zum medialen Lidwinkel)

N. lacrimalis (zur Tränendrüse und lateralen Lidhaut)

- R. communicans cum n. zygomatico (führt parasympathische Fasern zur Tränendrüse)

N. nasociliaris

- N. infratrochlearis (zum medialen Lidwinkel)
- N. ethmoidalis ant. (durch For. ethmoidale ant. und Lamina cribrosa zur Nase [Rr. nasales int.] und zum Nasenrücken [R. nasalis ext.])
- N. ethmoidalis post. (zu Siebbeinzellen und Keilbeinhöhle)
- Nn. ciliares longi (zwei feine Nerven zur Uvea des Auges)
- R. communicans (sensible Wurzel des Ggl. ciliare [c]), weiter in
- Nn. ciliares breves (zur Aderhaut)



N. trigeminus: N. maxillaris (N. V₂) 68, 72–73

Der N. maxillaris zieht durch das For. rotundum zur Fossa pterygopalatina.

N. maxillaris

- R. meningeus (medius) (zur Dura)
- Nn. ganglionici (zum Ggl. pterygopalatinum)
- Nn. nasales post. sup. (durch For. sphenopalatinum zu Nasenhöhle und Nasenmuschel) und N. nasopalatinus (zum Nasenseptum und durch Canalis incisivus zu den Frontzähnen)
- N. palatinus major (durch For. palatinum majus zum Gaumen)
- Nn. palatini minores (durch Forr. palatini minora zum weichen Gaumen)

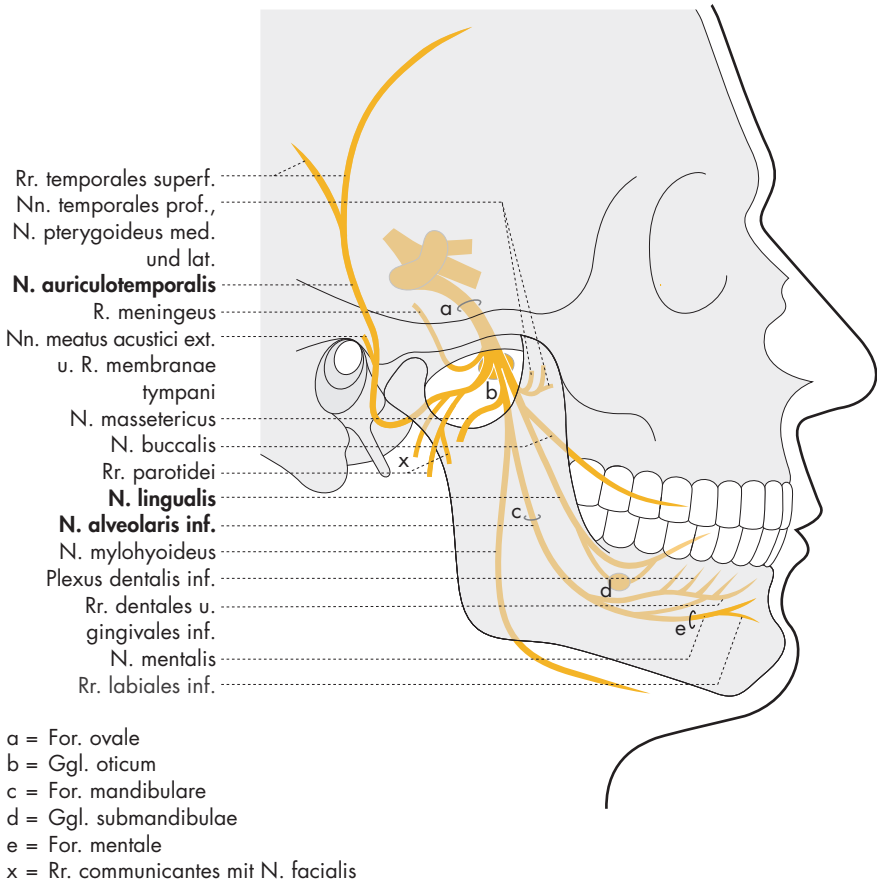
N. zygomaticus

(durch Fissura orbitalis inf. zur Orbita und zur Haut der Jochbeinregion; Anastomose mit N. lacrimalis [R. communicans cum n. lacrimali])

N. infraorbitalis

(durch Fissura orbitalis inf. und For. infraorbitale zur Gesichtsregion)

- Rr. palpebrales inf.] zur Haut von
- Rr. nasales ext.] Nase, Ober-
- Rr. labiales sup.] lippe und Lidern
- Rr. alveolares sup. ant.] zum Plexus
- R. alveolaris sup. med.] dentalis sup.
- Rr. alveolares sup. post.]



N. trigeminus: N. mandibularis (N. V₃) 68, 72–73

Der N. mandibularis zieht durch das For. ovale zur Fossa infratemporalis – zur Unterkieferregion und zum Mundboden.

N. mandibularis

- R. meningeus (durch For. spinosum zur Dura)
- Nn. temporales prof., N. pterygoideus med., N. pterygoideus lat. (zu den gleichnamigen Kaumuskeln)
- N. massetericus (zum M. masseter)
- N. buccalis (zur Haut und Schleimhaut der Wange und Gingiva)
- N. auriculotemporalis** (zur Schläfenhaut) (Endäste: Rr. temporales superf.)
- Nn. meatus acustici ext. und R. membranae tympani (zum Gehörgang und Trommelfell)
- Rr. parotidei (zur Gl. parotidea)

- Rr. communicantes mit N. facialis (parasympathische Fasern für die Parotis)

N. lingualis (zu den vorderen zwei Dritteln der Zunge; Verbindungen mit Ggl. submandibulae)

N. alveolaris inf. (durch For. mandibulae zum Unterkiefer)

- N. mylohyoideus (zum M. mylohyoideus und Venter ant. des M. digastricus)
- Rr. dentales et gingivales inf. (zum Plexus dentalis inf.)
- N. mentalis (durch For. mentale zur Kinnhaut)
- Rr. labiales inf. (zur Unterlippe)