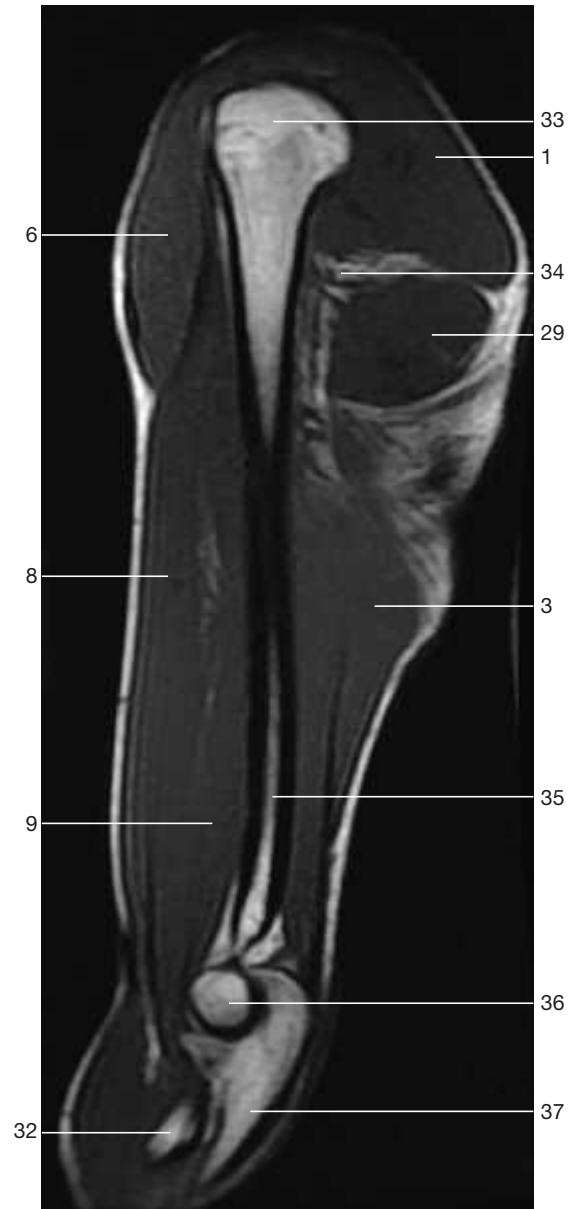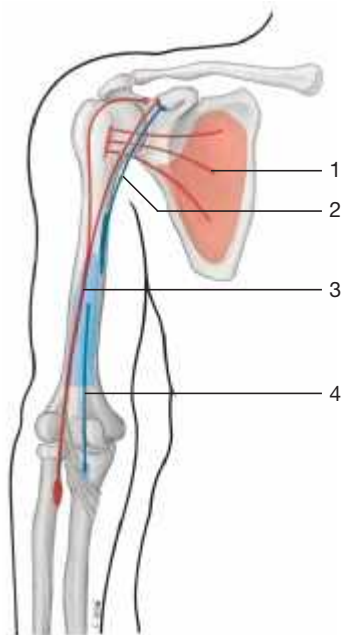


Oberarmmuskulatur, rechts (von lateral).

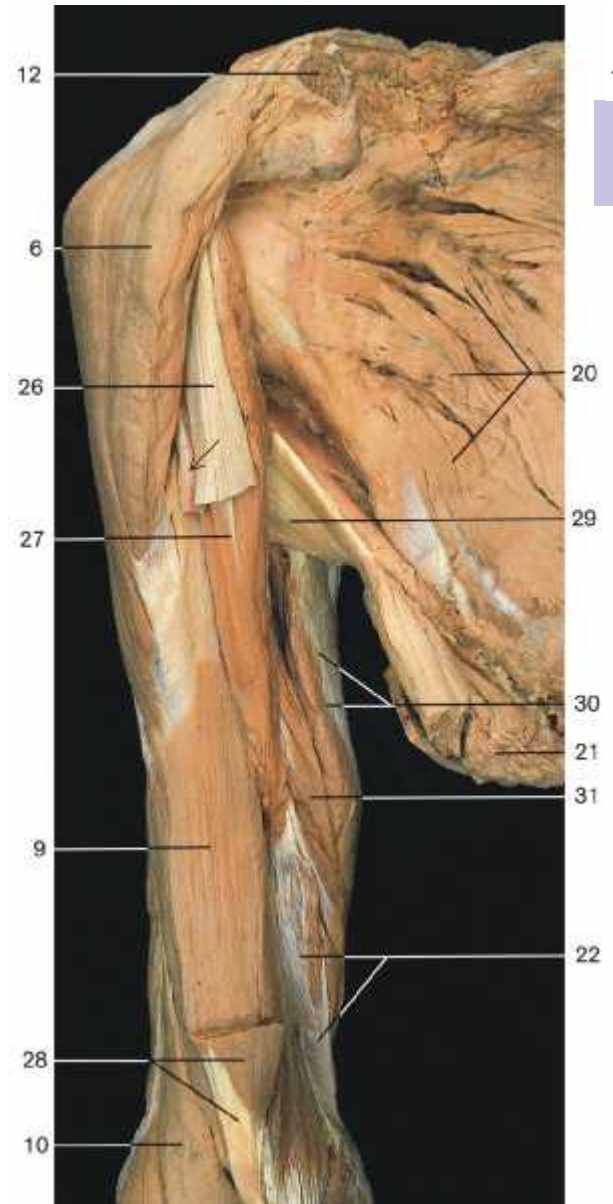
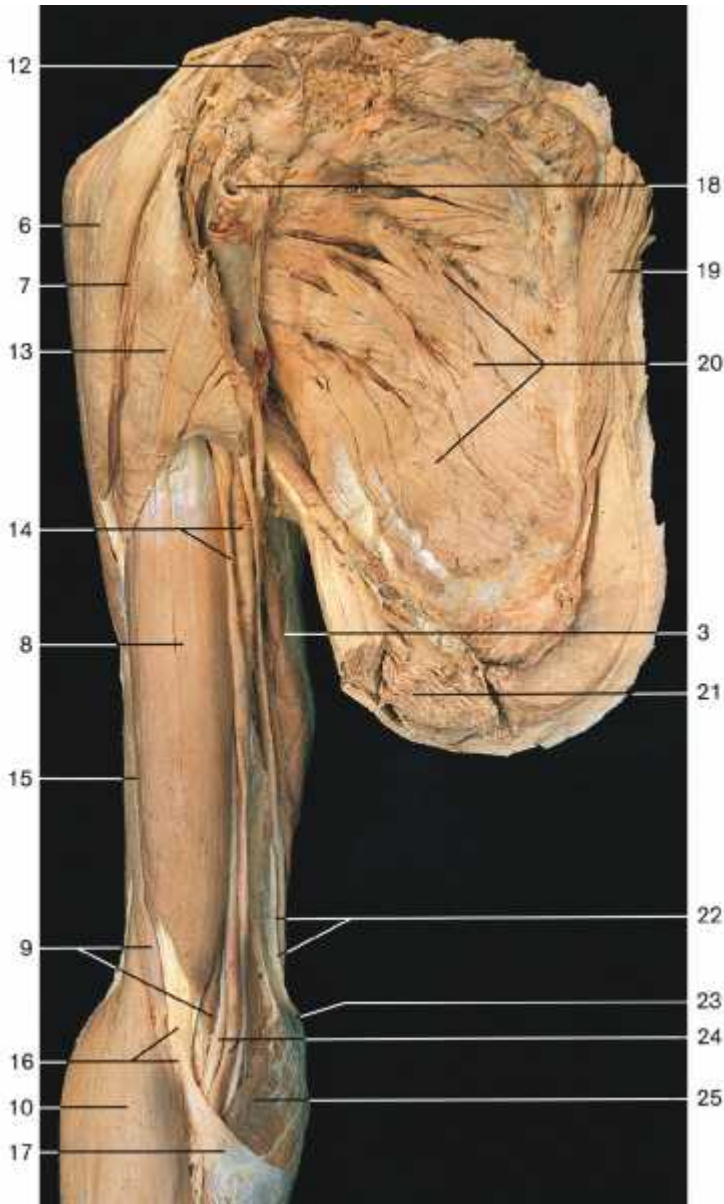


Oberarm (MR-Aufnahme, sagittale Schnittebene; aus Heuck et al., MRT-Atlas, 2009).



Verlauf der Oberarmbeuger (Schemazeichnung).

- 1 M. subscapularis (rot)
- 2 M. coracobrachialis (blau)
- 3 M. biceps brachii (rot)
- 4 M. brachialis (blau)



**Oberarmmuskulatur, Beugemuskeln (rechter Arm, von ventral).**  
Das Schulterblatt wurde mit der zugehörigen Muskulatur vom Rumpf gelöst.

**Oberarmmuskulatur, Beugemuskeln (rechter Arm, von ventral).** Dasselbe Präparat wie links, jedoch nach teilweiser Entfernung des M. biceps brachii. Pfeil: Sehne des langen Bizepskopfes.

- |                                       |  |   |
|---------------------------------------|--|---|
| 1 M. deltoideus (Pars acromialis)     | 14 Gefäß-Nerven-Bündel des Oberarms im Sulcus bicipitalis med. | 26 Sehne des Caput breve m. bicipitis brachii |
| 2 M. deltoideus (Pars scapularis)     | 15 Sulcus bicipitalis lat.                                     | 27 M. coracobrachialis                        |
| 3 M. triceps brachii                  | 16 Tendo m. bicipitis brachii                                  | 28 Distaler Abschnitt des M. biceps brachii   |
| 4 Sehnenplatte des M. triceps brachii | 17 Aponeurosis m. bicipitis brachii                            | 29 M. teres major                             |
| 5 Olecranon                           | 18 A. axillaris  | 30 Caput longum m. tricipitis brachii         |
| 6 M. deltoideus (Pars clavicularis)   | 19 M. rhomboideus major  | 31 Caput mediale m. tricipitis brachii        |
| 7 Sulcus deltoideopectoralis          | 20 M. subscapularis  | 32 Radius                                     |
| 8 M. biceps brachii                   | 21 M. latissimus dorsi (durchtrennt)                           | 33 Caput humeri                               |
| 9 M. brachialis                       | 22 Septum intermusculare brachii med.                          | 34 N. axillaris                               |
| 10 M. brachioradialis                 | 23 Epicondylus med. humeri                                     | 35 Humerus                                    |
| 11 M. extensor carpi radialis longus  | 24 A. brachialis und N. medianus                               | 36 Trochlea humeri                            |
| 12 Clavicula (durchtrennt)            | 25 M. pronator teres   | 37 Ulna                                       |
| 13 M. pectoralis major                |  |   |